NAN TONG YI YUAN

南通一院

准印证号:S(2023)06000060
内部资料,免费交流
南通市第一人民医院主办
总编辑:卢红建
编辑部地址:南通市胜利路666号
联系电话:81111026

第12期(总第295期) 2023年12月25日 网址:www.nt2191.com

南通一院发布
微信扫一扫
资讯早知道
投稿邮箱:ntyyxtc@163.com

丹麦友城利尔贝特医院一行来我院参观

12月3日下午,丹麦友城利尔贝特医院院长托马斯·拉尔森(ThomasLarsen)率代表团一行来我院进行参观交流。市中医药管理局专职副局长糜大国,市外办党组成员、市委外办专职副主任王猛,市外办欧非美大处处长戴慧陪同参加。我院党委书记卢红建,党委副书记、常务副院长储晓彬接待了代表团一行。

座谈会上,糜大国对托马斯·拉尔森一行表示了欢迎。南通文化科教发达,经济充满活力,他希望双方以此次访问为新起点,加强在卫生领域的经验共享,建立更广泛、更深层次的合作,更好地造福两地人民。

储晓彬向代表团介绍了我院的发展历程和现状,演示了院内导航导诊流程,并希望未来双方能够在医院管理、科研项目、医疗技术、学术交流、进修培训等多方面开展全方位合作交流。

托马斯·拉尔森院长介绍了利尔贝特医院的情况,称赞了我院便利、智能化的就诊流程,并表示希望日后两院能进一步深化合作,共同促进双方医疗事业的发展。

肝胆胰脾外科副主任、副主任医师牛文洋,内分泌科主治医师卢春峰就中晚期胰腺癌的诊疗现状及进展、饮食调整对于防治内分泌和代谢性疾病的作用等方面与来访人员进行了交流。

托马斯·拉尔森一行还参观了门诊、能源站、产科等区域。

相关职能处室负责人参加了此次参观交流活动。

·对外合作处·

我院召开党委理论学习中心组学习会

12月20日,我院召开党委理论学习中心组学习会,集中学习习近平总书记在上海、江苏盐城考察时,和在深入推进长三角一体化发展座谈会上的重要讲话精神,以及中央经济工作会议精神等内容,集体观看了专题片《淬炼——周恩来的自我革命精神》,并围绕学习习近平总书记在北京、河北考察灾后恢复重建工作时重要讲话精神开展专题研讨。会议由院党委书记卢红建主持。其他在院党政班子成员参加了会议。

会议指出,习近平总书记在上海、江苏盐城、广西考察时的重要讲话,在深入推进长三角一体化发展座谈会上的重要讲话,以及中央经济工作会议,都离不开"高质量发展"这个关键词。我们要把学习贯彻习近平总书记系列重要讲话与当前主题教育结合起来、与医院中心工作结合起来,深刻领会高质量发展的核心要义,狠抓落实、务求实效,以高质量落实推动高质量发展。

会议强调,一要坚守为民初心,着力破解群众就医急难愁盼。要坚持将"人民至上、生命至上"的理念贯穿于医院中心工作全过程各领域,聚焦群众就医需求,不断改善优化各项服务。二要坚持以学促干,塑造医院高质量发展新效能。牢牢把握高质量发展这个首要任务,积极展开新探索、新尝试,通过构建与新院区新定位相适应的治理体系,激发医院高质发展新效能。三要树牢安全发展理念,全力保障医院安全稳定运行。要牢固树立大局意识、风险意识、红线意识,扎实开展安全生产专项整治和安全隐患排查,为医院安全稳定运行做好保障。

·宣传统战处·

凝"新"聚力 奋楫启航

我院成功举办2023年新员工培训

冬日暖阳万物藏,岁月沉香悦时光,聚力前行蕴芬芳,扬帆逐梦新篇章。为了让新员工充分了解医院文化、熟悉医院组织架构、快速适应职业角色,12月19日~21日,我院精心组织了内容丰富、形式多样的入职培训,引领157名新员工上好职业生涯的"第一堂课"。

12月19日上午,党委书记卢红建出席开班仪式并代表医院对所有新员工的加入表示诚挚的欢迎。他回顾了医院百年来的光辉历程,介绍了医院科技创新、人才培养、典型业绩、发展现状以及"十四五"发展规划,并用"德、爱、责、学、博"五个字对全体新员工提出了殷切期望。

在卢红建的带领下,全体新员工高擎右拳,郑重宣读誓言:"我志愿献身人类的健康事业,自觉维护医学的尊严和神圣……"铿锵有力的宣誓声久久回荡,他们以铮铮誓言向患者、医院承诺,将坚定医者理想与信念,牢记医者初心,践行医者使命。

为引导新员工增强廉洁自律、廉洁从业意识,在新的人生征程上起好头、迈好步,19日下午,我院特邀市纪委监委派驻市卫生健康委员会纪检监察组组长、党组成员徐夏以"强化廉政教育、争当廉洁表率"为题作廉洁讲座,他结合当前医疗行业面临的新形势,阐述了廉洁从业的重要性和必要性,提出了廉洁从业的具体要求,引导新员工要时刻保持清醒头脑,增强拒腐防变能力,树立正确的价值观,恪守职业廉洁的"底线",走好职场生涯廉洁从业的第一步。

20日上午,新员工参观了医廉文化广场,漫步在"正"字步道上,通过广场上"一柱一屏一仪一卷、一栏二石三雕塑"的多点一站式"有形"景观,感受"无形"的廉洁理念,新员工纷纷表示,将牢记从医初心、赓续医者仁心,修"正身"、守"正道"、做"正事",永葆廉洁从医本色。

12月21日上午,在结业典礼上,上海交通大学医学院附属仁济医院副院长、我院党委副书记、院长张继东作总结讲话。他从"南通未来发展的优势、上海仁济医院合作共建的机遇、南通'老龄化'的特点、科普预防宣传的必要以及医务工作者的初心信念"五个角度分析了当前面临的机遇和挑战,要求新员工快速实现身份转变,坚守初心,耐得住寂寞、守得住清贫,助力我院高质量发展。

此次培训,医院高度重视,细心安排,各职能处室负责人精心备课,内容涵盖医院文化、人事人才、科研教育、财务绩效、医疗质量安全管理、医院感染管理、医患沟通、消防知识等方面,帮助新员工全面了解医院的发展历程、管理体系和制度流程,为今后各项工作顺利开展奠定坚实基础。集中培训结束后,组织人事处组织对培训人员测试考核,深化培训实际效果。

·党政办公室·

青春心向党 奋进新征程

我院举办青年医务人员风采比赛

12月14日下午,我院团委主办的"青春心向党 奋进新征程"主题青年医务人员风采比赛成功举行。南通市卫健委党组副书记、副主任张莉华出席活动,我院党委专职副书记丁爱明作赛前致辞。

首先,丁爱明作致辞讲话并预祝本次比赛圆满成功。她表示,当前医院正处在高质量转型发展的关键时期、奋力建设国内一流、省内领先的三级甲等综合医院和长三角地区重要区域医疗中心的关键时期,希望一院青年更好地发挥生力军作用,坚定不移做"两个确立"的拥护者、伟大事业的建设者、攻坚克难的破冰者、敢于追梦的奋斗者,在医院高质量发展中挺膺担当,努力创造无愧于时代、无愧于人民、无愧于历史的新的青春业绩!

此次大赛共有8名青年医务人员参赛,分别是我院重症医学科周文硕、神经内科庄梓、核医学科朱雯婧、眼科薛理丹、产科仇金鑫、信息处陈宇娟、急诊医学科刘宇轩和手术室单宇凡。比赛分为才艺展示、情境主持和即兴演讲三个环节,旨在展示新时代医院职工的青春风采和时代风姿,以青春之声传递卫健强音。

在"才艺展示"环节,选手们纷纷拿出自己的看家本领,乐器演奏、诗词朗诵、歌舞表演、脱口秀等,形式多样,令人目不暇接,充分展现了我院青年的多才多艺和朝气蓬勃的青春活力。"情境主持"环节,选手们精神饱满、感情真挚,结合各自工作职责、岗位实际,或慷慨激昂直抒胸臆,或饱含深情娓娓道来,引人入胜,获得了现场观众的阵阵掌声,引发了大家强烈的思想共鸣。最后的"即兴演讲"环节,围绕"谈谈雷锋精神""身体健康与心理健康""谈谈对诚信的看法"等8个主题,选手们现场抽签,根据抽到的题目即兴发挥,充分展示了出色的临场应变能力和扎实的演讲功底。

评委组从主题立意、精神风貌、语言表达能力、现场表现力等方面对选手们的表现进行评分,经过角逐,最终,来自重症医学科的周文硕获得了本次大赛的一等奖。眼科薛理丹、产科仇金鑫获得二等奖。手术室单宇凡、急诊医学科刘宇轩获得三等奖。信息处陈宇娟、核医学科朱雯婧、神经内科庄梓获得优秀奖。

部分职能处室负责人、团支部书记、团员代表、青年党员代表等共计100余人参加活动。

·团委·

本版责任编辑:任玉琴

仁德通江海,博医达天下。
1907,她领风气之先,打开近代南通的西医大门;
2023,她敢闯新路、勇开新局,奋力投身综合改革与高质量发展新实践——
市第一人民医院:与您共筑健康梦

使命担当，分享共进

南通市第四届放射医师年会成功召开

12月8日~10日，由南通市医师协会、南通市医师协会放射医师分会和我院共同举办的南通市第四届放射医师年会成功召开，同期还举行了省级继续教育项目“心脑血管病变影像诊断新进展”和“消化道疾病影像诊断新进展”学习班。南通市医师协会会长蒋志群、我院党委书记卢红建、上海交通大学附属第六人民医院副院长李跃华以及中华放射学杂志编辑部主任张琳琳出席开幕式并致辞。开幕式由南通市医师协会放射医师分会主任委员龚沈初主持。来自上海交通大学医学院附属仁济医院以及省内多家医院的200多名影像骨干参加了会议。

本次会议的主旨是“使命担当，分享共进”，采用“线上+线下”形式举办，分设主旨演讲、心脑血管及消化道病变影像专题讲座、首届放射住培医师技能大赛、健康欢乐跑等五大模块。特邀上海交通大学医学院附属仁济医院许建荣教授、江苏省医学会放射学分会主任委员胡春洪教授、东部战区总医院卢光明教授、东南大学附属中大医院李澄教授等43位顶级影像专家作专题授课。

主旨演讲环节共邀请10位沪苏两地知名专家，围绕AI在医工交叉医学影像中的应用、影像学论文写作与投稿、医学影像人工智能辅助诊疗系统解决方案等主题进行了深入浅出的阐述和研讨。

为提升医院影像科医疗服务能力、推广心脑血管及消化道MR的新技术和临床应用，做沪通百姓健康的“守门人”，会议特设心脑血管与消化道影像专题模块，共17位专家进行授课。

为进一步促进医院深化人才培养模式改革，全面提高放射科专业基地住培生的临床实践技能和综合素质，本次会议还举办了南通市首届放射住培医师技能大赛，来自我院、南通大学附属医院、南通市肿瘤医院和南通市第三人民医院规培基地、6县（市、区）的影像科住院医师、研究生、规培生组成的9个队伍参赛。大赛形式新颖，分为基础题、趣味题、抢答题、病例题及风险题共五项，难度层层递进，十分考验选手们的影像诊断功底。经过激烈的角逐，最终南通大学附属医院代表队获得一等奖，启东、如东代表队获得二等奖，海安、通州、三院、肿瘤医院代表队获得三等奖，来自南通大学附属医院代表队的方苏苏获得最佳表现奖，我院代表队的曹瑕尹获得最佳风采奖。

医学影像学作为临床医学的平台学科理应发挥先行作用，扩大自身影响。南通市放射医师年会自2020年起已举办三届，建立了一个共融共通、携手前行的高品质学术平台和成果展示窗口，为推动长三角健康一体化作出了有益的探索。随后按既定议程举行了“南通市第三届放射医师健康欢乐跑”活动。

·医学影像科·

我院范建波博士骨质疏松骨坏死研究成果在 *Free Radical Biology and Medicine*发表

近日，我院关节与运动医学科副主任医师范建波课题组在*Free Radical Biology and Medicine*发表了骨质疏松骨坏死最新的研究成果。

论文报道了神经黏附蛋白Neuroligin-3在氧化应激诱导的成骨细胞损伤中的潜在作用。在原代小鼠和人成骨细胞中，观察Neuroligin-3对Akt、Erk1/2和S6K等信号通路的激活情况，并研究其对过氧化氢（H_2O_2）诱导的氧化损伤的影响。Neuroligin-3通过激活Akt依赖的Nrf2信号级联反应，保护成骨细胞免受氧化应激。该研究提示Neuroligin-3可能在骨骼健康中发挥重要作用，对于骨质疏松症、骨坏死等骨骼疾病的治疗和预防具有潜在的临床意义，为相关骨骼疾病的治疗和预防提供了新的研究思路。

范建波为论文的第一兼通讯作者。相关成果以原创研究论文形式（original research article）发表在自由基与医学领域国际顶级期刊Free Radical Biology and Medicine（2023，208:807-819）。

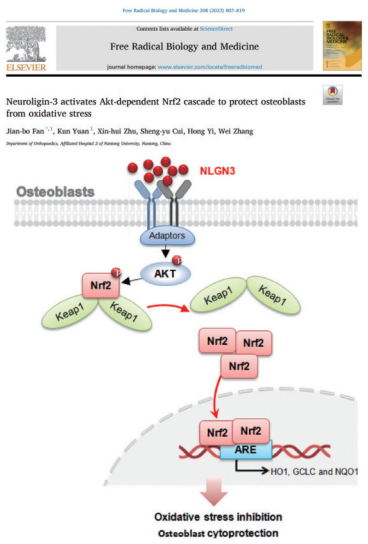

该研究受到国家自然科学基金（81501866）、江苏省青年医学重点人才基金（QNRC2016411）、南通市医学重点人才基金、南通市青年医学专家基金以及南通市科技局基金（JCZ2022022）等资助。

·科技处·

互联网医院再推免费“图文问诊”服务

12月22日11时27分，我们迎来冬至节气，南通开启“速冻”模式，打开窗户仿佛打开了冰箱，寒气十足。为更好地服务广大市民问诊需求，我院“火力全开”，再次推出互联网医院免费在线“图文问诊”服务，让患者足不出户，即可在家看病。我院互联网医院自上线后不断完善和优化功能，目前开放有图文问诊、视频问诊、在线开立处方、药师审方、快递药品配送、在线开具检查检验申请单、自助预约等服务，上个月又上线“医保脱卡付”，手机也能用医保卡。此次推出免费在线“图文问诊”服务后，广大市民“云就医”将更加便捷！

·门诊部·

国家百万减残工程专委会专家组莅临我院进行高级卒中中心建设工作现场指导及培训

11月30日上午，由贵州医科大学附属医院副院长楚兰、上海交通大学医学院附属第六人民医院神经内科主任赵玉武、南京市第一医院神经内科主任周俊山、苏北人民医院神经内科主任李晓波、南京鼓楼医院脑血管专科教授杨咏波、南京鼓楼医院神经内科教授赵辉组成的国家百万减残工程专委会专家组莅临我院进行高级卒中中心建设工作现场指导及培训。

南通市卫生健康委医政医管处副处长汪正荣，上海交通大学医学院附属仁济医院副院长、我院院长张继东，党委副书记、常务副院长、卒中中心主任储晓彬参加此次指导工作。

专家组分为管理组、神经内科与绿色通道组、神经外科、神经介入与康复组、功能科室、预防和健康管理组等四组，通过现场查看卒中绿色通道和卒中应急处置流程、对相关人员访谈、审阅管理制度与台账资料、调阅病历等多种方式，对医院高级卒中中心建设情况进行了全面细致的了解，进行实地评估及科学指导。

现场走访结束后，专家组就脑卒中百万减残工程与卒中中心建设，开展了现场反馈及专题培训。储晓彬就我院基本情况、高级卒中中心建设历程、绿色通道运行情况以及相关工作亮点等做了详细介绍。汪正荣介绍了我市卒中中心建设现状并对专家组的莅临指导表达了感谢。他表示，医院要对专家的意见和建议认真分析、不断改进。

专家组组长楚兰表示，卒中中心建设需要院领导的全力支持，要定期做好卒中的质量控制，以信息化为抓手，对卒中病人的时间轴定期分析总结，以便更好地优化卒中救治流程，做好多学科的融合和协作以及院内院外的科普宣教，进一步加大推进力度做好高级卒中中心建设，为国家脑卒中百万减残工作作出更大贡献。

张继东进行了表态发言。他指出，卒中中心建设是国家提高急诊急救能力的重要抓手，此次专家组对我院卒中中心建设提出了许多中肯的意见，我们将立行立改，以此次现场督导为契机，继续推进卒中中心建设，从组织管理、人才培养、政策支持、信息化建设等多方面落实，全面推进医院卒中中心的建设与发展，让我院脑血管病急诊急救能力迈上新台阶。

我院相关职能、临床、医技科室负责人等参加了此次现场培训指导工作。 ·神经内科·

国家卫生健康委专家组莅临我院开展紧缺人才临床药师培训项目基地调研指导工作

12月19日上午，国家卫生健康委科教司委托国家卫生健康委能力建设和继续教育中心、中国医院协会组织调研专家组莅临我院，对紧缺人才临床药师培训基地进行调研。调研专家组由浙江大学医学院附属第一医院卢晓阳主任、上海交通大学医学院附属瑞金医院卞晓岚主任、四川大学华西第二医院黄亮主任共3位专家组成。南通市卫生健康委药政处处长陶娟、副处长顾湘，上海仁济医院副院长、我院党委副书记、院长张继东，我院副院长季建峰出席了本次调研会。

调研专家组组长卢晓阳指出，此次调研的目的是摸底紧缺人才临床药师培训基地的实际情况，重点调研培训基地的临床带教工作，同时，挖掘培训基地中值得全国或区域推广的亮点，了解培训基地存在的困难及培训基地的专业培训需求。

季建峰代表院党委和院部对专家组一行来院调研表示欢迎，他表示，我院始终重视对临床药师的培训工作，将积极配合调研，希望专家组多提宝贵意见和建议，进一步提高国家临床药师紧缺人才的培训质量。

药剂科主任陈霞就我院药剂科的概况、临床药师工作情况、紧缺人才临床药师培训基地培训工作情况进行了汇报。

随后，调研专家组前往培训基地查阅了经费管理方案、制度管理方案、培训方案、人员配置情况以及培训实施情况等，现场考察基地硬件设施和条件。在带教观摩环节，他们深入科室调研了师资和学员床旁带教的日常带教过程，并对我院临床药师参与临床合理用药情况进行了考察。专家组还组织了基地带教座谈，深入了解学员培训情况。调研专家组肯定了基地在教学质量、教学管理、教学场所及软硬件设施等方面的工作，同时也提出相应的意见和建议。

陶娟和顾湘对本次专家组调研指导表示感谢，同时指出，我院作为南通地区唯一一家中国医院协会临床药师（紧缺人才）培训基地，要借此调研机会，持续改进和完善培训基地的工作和建设，做好紧缺人才临床药师培训。

季建峰作表态发言，他表示，医院将以此次调研为契机，把临床药师培训工作进一步做实做细，助推国家卫生健康委临床药师紧缺人才培训基地建设。

调研结束后，专家组参观了我院门诊药房。

我院相关职能处室负责人，药师、医生带教组老师，以及临床药师代表、学员代表参加了本次调研会。 ·药剂科·

医院的“苍穹之眼”

——PET/CT让肿瘤无处遁形

病例一：

“因为颈部淋巴结肿大，我做过很多检查，但始终查不出病因。”今年75岁的周康（化名）是南通市如东县人。发现身体不适后，他立马前往当地医院就诊，先后进行了超声检查和CT检查，结果提示其右侧颈部淋巴结肿大，右侧锁骨上淋巴结病变、多发骨病变，但始终没有倾向性结论。在当地医院进行了6天的抗感染治疗后，周康的淋巴结肿大并未明显消退。情急之下，他来到了我院血液内科门诊就诊。为进一步明确病因，医生建议他完善PET/CT检查。经检查，周康不仅颈部淋巴结发生病变，食道、纵隔淋巴结和腹腔淋巴结均发生病变，最后确诊食管癌晚期。确诊病情后，血液内科立即将周康转入肿瘤科进一步治疗。目前，周康已经完成了免疫治疗和化疗，病情得到了控制。

病例二：

“一开始摸到脖子有蚕豆大小的包块，能推动。”70岁的吴生（化名）是南通市通州区人，发现颈部包块后，至当地医院查B超考虑淋巴结，无明确诊断，未行相应治疗。为进一步明确病因，我院肿瘤科医生建议他行PET/CT检查。经检查，发现鼻咽顶后壁、枕骨斜坡、双侧腭扁桃体及颈部多个淋巴结有病灶，最后确诊为鼻咽癌晚期。后续，吴生在我院放疗科继续进行放化疗，现在，他的病情得到了有效控制。

病例三：

“我乏力不适半个多月了，还发烧，脖子那还摸到硬块。”已是84岁高龄的周桂兰（化名）是南通市经济技术开发区人。乏力不适了半个多月，最高发热到38℃，还咳嗽、咳痰，家里人带她去当地医院做了各项检查，都没发现原因，当地医生建议做骨髓穿刺检查，但是她和家人因恐惧拒绝了这个检查。后来因“贫血”至我院血液内科就诊，为了进一步明确病因，医生建议她完善PET/CT检查。经检查，周桂兰的颈部、纵隔、双侧肺门、腋窝、脾门、腹主动脉旁多发肿大淋巴结及多处骨骼发生病变，诊断为淋巴瘤。明确诊断后，血液内科对她进行了针对性治疗，出院后乏力明显好转，食欲也好转。

我院的PET/CT仪器于今年下半年正式启用。核医学科主任孔令华表示：“这台超高端检测仪器具备多项全球先进技术，能够早期发现、早期诊断病变，在功能分子成像方面具有无与伦比的优势。PET/CT广泛应用于肿瘤分期及治疗反应评估、复发监测等，对于治疗方案的制定尤为重要。”

目前，PET/CT只能在我院核医学科预约登记，因为检查注射的显像剂18F-FDG半衰期较短，需要每天订购配送。PET/CT能实现一站式诊疗，明确病因、判断肿瘤性质及恶性程度、临床分期、指导临床活检定位，为患者争取宝贵的治疗时间。

·核医学科·

1块多钱的药真能治咳嗽吗？

随着各地陆续入冬，呼吸道传染病进入高发季。秦先生连续几夜咳得睡不着，就到医院挂了个急诊号，想开点见效快的药缓解下症状。结果医生就给开了10粒富马酸酮替芬，还叮嘱只能晚上睡觉吃，买药总共才花了1块钱。他不禁对此产生了怀疑，这么便宜……真能治咳嗽吗？

什么是感冒后咳嗽

《咳嗽的诊断与治疗指南（2021版）》中指出，当呼吸道感染的急性期症状消失后，咳嗽仍然迁延不愈，持续3～8周，胸片检查无异常，称为“感染后咳嗽”（又称“感冒后咳嗽”PIC），为亚急性咳嗽最常见病因。究其原因，可能是感染导致气道敏感性增加，专业名词叫气道高反应性。尤其夜间或凌晨时咳嗽加重，主要表现为刺激性干咳（或伴少量白色痰液）。病毒性PIC常为自限性，多能自行缓解，但也有部分患者咳嗽顽固，甚至发展为慢性咳嗽。病毒性PIC不必使用抗菌药物治疗，对于部分咳嗽症状明显的患者建议短期应用镇咳药、抗组胺药加减充血剂等。

简单认识富马酸酮替芬

富马酸酮替芬其特点是既有较强的组胺H1受体拮抗作用，又有抑制过敏反应递质释放的作用。适应证包括：①支气管哮喘。②喘息性支气管炎、过敏性咳嗽、过敏性鼻炎、过敏性花粉症、过敏性结膜炎、急性或慢性荨麻疹、异位性皮炎、接触性皮炎、光敏性皮炎、食物变态反应、药物变态反应、昆虫变态反应等。③由免疫复合物引起的血管炎性病变如过敏性紫癜等。所以，不要因为药物价格便宜就怀疑它的治疗效果哦！不论何种药物，一定要谨遵医嘱或者咨询专业的药师，切勿随意自行服用。

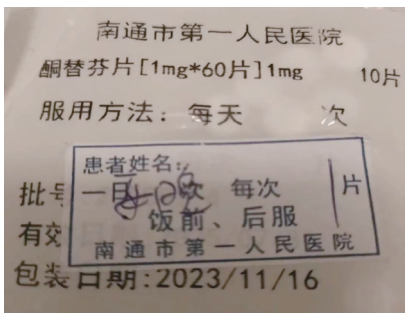

为什么医生叮嘱睡前服用

酮替芬药效迅速且能透过中枢屏障作用于大脑，部分患者用药后会出现嗜睡、乏力、头晕、口干等副作用；口服经胃肠道迅速吸收，半衰期长，由于作用时间长，容易出现日间倦怠的副作用；其良好的镇静作用对于过敏性疾病或夜间哮喘引起的失眠疗效良好。综上作用特点，医生通常给予睡前服药的建议。

不得不说的用药安全

第一代抗组胺药的不良反应是嗜睡，容易导致服药者精神难以集中，因此，用药期间不宜驾驶车辆、高空作业或操作精密机器；与多种中枢神经抑制剂或酒精并用，可增强本品的镇静作用，应予避免；为安全起见，不宜与口服降血糖药合用。另外，酮替芬对儿童、哺乳期妇女的副作用尚不明确，妊娠期妇女需慎用。

·药剂科·

红斑狼疮上热搜 “狼”不可怕

12月11日，知名女星周海媚去世的消息引发全网关注。同时登上了热搜的，就是网传她患有多年的名为“红斑狼疮”的疾病。网络上也出现了一些关于“红斑狼疮”的科普，称呼这种疾病为“不死的癌症”。红斑狼疮到底是一种什么病？为什么会患上这种病？对身体有哪些损害？引起死亡的概率大吗？科普来了！

“不死的癌症”已成为过去式

其实，系统性红斑狼疮（SLE）被发现已有百年之久，过去因为闭塞的信息途径，大众对SLE的认知不足，常用“不死的癌症”来称呼红斑狼疮，但这个名词对于SLE而言过于夸大了，它不是癌症，也没那么可怕，它就是一种慢性病，通过有效治疗可以控制、维持和稳定病情，减少复发。

SLE作为一种自身免疫性疾病，其特点是机体的免疫系统发生了问题，攻击自身组织，引起全身性炎性反应和多器官受累损伤。流行病学研究显示，该病好发于20~40岁的育龄期女性，男、女发病率之比约为1:10，在我国成年女性中的发病概率为1/1000，估算我国有100万SLE患者。

红斑狼疮有哪些症状？是如何发生的？

红斑狼疮最常见的体征和症状包括：疲劳，发热，关节疼痛、僵硬和肿胀，面部出现覆盖脸颊和鼻梁的蝴蝶状皮疹，或身体其他部位出现皮疹，暴露在日光下会出现皮损或令皮损状况恶化，手指和脚趾在寒冷或应激情况下发白或发紫，气短，胸部疼痛，头痛、意识模糊和记忆丧失等症状。

SLE可以侵害到我们人体内的所有脏器、所有的系统，其中肾脏是最常见的受累器官，40%~60%的SLE患者起病初即伴有肾脏损害，17%~25%的狼疮性肾炎患者可进展为终末期肾病（尿毒症）。

红斑狼疮的病因目前还不清楚，但都有一定的诱因，包括遗传、紫外线照射、内分泌因素、免疫异常、病毒感染等。

目前红斑狼疮的治疗水平如何？

50年前红斑狼疮的死亡率为50%，而现在10年的生存率已经上升至85%~90%。SLE患者的病情轻重程度不一，但它的治疗目标非常明确，即尽可能地降低疾病活动度，达到临床缓解。早诊断、早治疗是红斑狼疮治疗的基本原则，能更好地提高SLE病人的预后情况，防止狼疮继续损伤其他器官。

近些年来，激素、免疫抑制剂、生物制剂、血浆置换或免疫吸附辅助、新型的CAR-T疗法等，都给我们SLE患者的治疗带来了强大的武器。总的来说，虽然SLE不能完全根治，但只要专科医生进行正规治疗，坚持规律用药，可以使病情完全控制，并能恢复正常的工作和生活。

·风湿免疫科·

“秋冬吃柚，赛过吃肉”！

秋冬的宝藏水果——柚子



“果之美者，云梦之柚”，金黄色的外皮、扑鼻的柚香、颗粒分明的果肉，一口咬下去酸甜多汁，这就是柚子。柚子又名柚、文旦等，属柑橘类水果。中医认为，柚子味甘、酸，性寒，有健胃化食、下气消痰、轻身悦色等功用。同时，柚子含有丰富的维生素和微量元素，具有较高的营养价值。柚子可谓是秋冬季水果的不二之选！

低热量——柚子的热量约为42kcal/100g，是一种热量很低的水果。另外，柚子的含水量很高，每100克的果肉里约含有89克水分，一瓣柚子的含水量≈100ml水≈半个苹果。多吃柚子可以增强饱腹感，同时也没有罪恶感喔！放在上下午加餐吃，能帮我们控制食欲，减少正餐进食量，对减肥很有帮助。

高维生素C——柚子的维生素C含量在23～35mg/100g，维生素C含量是苹果、梨的5倍多。除此之外，红心柚的维生素C含量也比白心柚更高。维生素C有抗氧化、促进抗体和胶原蛋白合成、增强免疫力、美白护肤等作用。柚子中也含有一定的番茄红素和胡萝卜素。类胡萝卜素属于抗氧化成分，在体内能够起到增强免疫力、延缓衰老、辅助防癌的功效。

高钾低钠——柚子的钾、锌、硒、钙、铁等矿物质含量也很丰富，每100g柚子中钾含量高达119mg，而钠仅有3mg。柚子中丰富的维生素和矿物质有助于预防高血压以及其他心脑血管疾病。

低GI——与其他水果相比，柚子的含糖量较低，并且柚子是低血糖生成指数（低GI）的水果，GI值仅为25，血糖负荷GL值仅为2。柚子对血糖的影响较小，糖友们也能放心食用！除了维生素、矿物质外，柚子上的白丝主要成分是果胶等膳食纤维类物质，还包含一些抗氧化物质，对于改善肠道菌群颇有益处。

·营养科·

震惊！2岁儿童的气管里竟然“长树”了

“咳咳，妈妈，我难受！”年仅2岁的小星（化名）用他仅有的词汇表达着自己的痛苦。

听到孩子的呼救，小星妈妈心如刀绞：“医生，请一定要救救我的孩子！”

4天前，小星出现咳嗽、发烧等症状，在吃了退烧药和抗生素后，病情依旧反复，且咳痰困难。在当地医院检查后发现，小星的右上肺有大片状密度增高影。医生表示小星患有肺炎，急需前往有救治能力的医院进行治疗。于是，小星妈妈便带着孩子前来我院救治。

看完小星的胸片后，儿内科副主任赵晓冬迅速召集呼吸与危重症医学科和麻醉科进行多学科会诊。大家一致认为，孩子右肺实变，已经出现了呼吸困难和代谢性酸中毒，加上儿童气道容易发生痉挛，对缺氧耐受差，如果再任由病情发展下去，后果不堪设想！取出痰栓，刻不容缓！科室随即汇报医务处开辟绿色通道，通知手术室进行术前准备。

孩子太小，无法配合纤支镜检查，无痛纤支气镜下吸痰和肺泡灌洗是最好的治疗方案，但小儿肺组织发育尚不完善，缺氧耐受能力差，对麻醉量的精准控制也有着极高的要求。在充分评估了小星的身体状况后，麻醉科主任宋杰团队决定采用保留自主呼吸的全凭静脉麻醉方式来让小星迅速地进入一种“无痛的深睡状态”。保留自主呼吸静脉麻醉的优势在于麻醉药物用量少，术后代谢快、苏醒快，而且不需要肌松药和气管插管，但对医生的技术、麻醉等团队的默契配合有较高的要求。

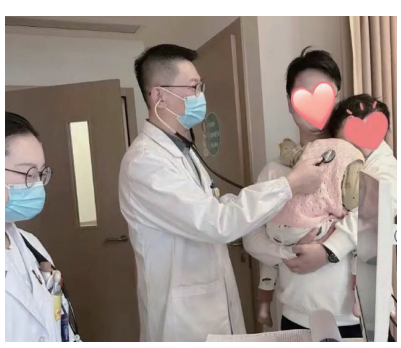

麻醉科副主任医师顾毅对小星做完精准麻醉后，这场生命的“接力棒”就交到了呼吸与危重症医学科主任医师朱杰团队手上。考虑到小星感染较重，必须尽可能缩短手术时间，防止长时间的手术引起气道痉挛、低氧血症、出血、肺泡塌陷等并发症，朱杰和团队成员一起，通过超细纤支镜，在小星的右上叶支气管找到了导致他反复咳嗽、气喘的“罪魁祸首”——痰栓。

手术医生娴熟地用支气管镜吸住痰栓，保持住负压，然后小心翼翼地将内镜保持在气道居中的位置，避免取出过程中痰栓脱落造成气道二次堵塞。

整个过程一气呵成，仅用了1分钟，取出来的痰栓形似“小树”，医学上称之为“塑型性支气管炎”。然而，让在场的医护人员倒吸一口冷气的是，这棵“小树”的高度竟达3厘米，一个不足3岁的孩子很难将其咳出，时间一长，必然会导致右上肺叶不张。

术后，小星恢复良好，已顺利出院。

——温馨提示——

为什么儿童大叶性肺炎这么凶险？

儿童相比成人气道更窄，不易咳痰，感冒后病情容易进展快，发展为大叶性肺炎。大叶性肺炎比起普通感冒对肺部损伤更大，所需要的治疗时间更长，恢复也慢，并且造成的并发症也多。大叶性肺炎肺内最常见的并发症就是黏液栓堵塞和塑型性支气管炎。塑型性支气管炎的危害在于患儿容易出现气道梗阻和缺氧，极易危及生命。治疗塑型性支气管炎的关键在于解除支气管阻塞，改善肺部通气功能，支气管镜下吸出或钳出塑型物质是目前唯一能迅速缓解症状的治疗方法。

·麻醉科·

绝处逢生！

我院携手上海仁济医院精准解救肝癌中晚期患者

“万分感谢一院和上海仁济的专家，他们让我父亲这个已是肝癌接近晚期的人，又重新燃起了生的希望！”今年64岁的张老先生（化名）的女儿激动地告诉记者，如今父亲气色如常、声音洪亮，让人很难把他和一个肝癌中晚期患者联系在一起。

今年6月，张老先生在体检时被查出甲胎蛋白异常，作为诊断肝细胞癌非常敏感的一项肿瘤标志物，他的该项指标超出了正常值的1000多倍。医生通过核磁共振对其腹部进行了进一步的检查，结果表明张老先生的右肝有一枚不规则巨大肿瘤，大小在9.1cm×6.3cm。

如果要手术切除病灶，其余肝体积甚至不足30%。国际上采用的巴塞罗那分期标准把肝癌共分为ABCD四期，张老先生处于C期，已经不能进行手术治疗了，这让他和全家人都陷入了绝望之中。

看着患者求生的目光，我院肝胆胰肿瘤多学科诊疗团队（MDT）并没有放弃。上海交通大学医学院附属仁济医院肝脏外科副主任医师、我院肝胆胰脾外科副主任李齐根，我院肝胆胰脾外科副主任、主任医师臧宏一起组织了肿瘤科、介入科及其他相关学科对该患者进行多学科诊疗。MDT团队对该患者的病情仔细分析后一致认为，虽然肿瘤范围较大，且已经侵犯血管，分期较晚，但该患者的肝功能情况良好，可为该患者采取一种更为积极的分阶段的诊疗方案，与会的外科、介入、肿瘤专家们一致商讨了一个大胆而又充满希望的诊疗计划。

这个计划是首先通过全身应用靶向药物（仑伐替尼）、免疫治疗药物（PD1）抑制肿瘤生长，然后再通过介入栓塞手段阻断供应肿瘤的血管。为了让健康的左侧肝脏增生得更加明显，介入栓塞不但要栓塞供应肿瘤的动脉分支，还需要将肿瘤所在的右半肝的门静脉全部栓塞。实施该计划有望很好地控制肿瘤生长，使肿瘤缺血坏死，同时让无瘤的左侧肝脏快速增生，为将来可能的手术切除做好准备。

经过患者及家属的充分沟通并取得同意，该诊疗计划得以按步骤实施。令人鼓舞的是，该计划实施了仅一个多月，7月27日，张老先生的甲胎蛋白就下降至229ng/ml。随后，诊疗团队对该患者继续应用靶向药物、免疫治疗药物，甲胎蛋白继续下降，10月14日，患者甲胎蛋白仅为4.36ng/ml，达到了正常值。就这样，在经过3个多月的治疗，张老先生的肿瘤体积明显缩小，左侧肝脏体积明显增大，达到了安全手术切除的状态！

此次手术由李齐根、臧宏共同操刀，用了不到3小时的时间，成功切除了病变的右半肝。

目前，张老先生的各项指标回归正常，气色、饮食、起居也得以迅速恢复，生活质量非常满意。

·肝胆胰脾外科·

“我的命是陈主任给的！我发自内心地感谢他和救我的医护们！”这是经过漫长治疗的张奶奶在手术完后对我院甲乳外科医护们说的第一句话。医生精湛高明的医术、耐心细致的服务赢得了张奶奶及其家属的认可。

多次求医无果！我院巧除“粉红杀手”

病情复杂 奔走多处寻良医

今年8月，我院甲乳外科主任陈锦鹏的诊室里走进了一名特殊的患者，与窗外的阳光明媚全然相反，张奶奶（化名）愁容满面，毫无生气。原来，4个月前，张奶奶在外院确诊了乳腺癌，当时她按照医生的建议进行了规范治疗，但是治疗效果并不理想，经过5个周期的治疗，左乳的癌肿并没有缩小，反而越来越大，乳房皮肤开始出现溃烂，血水不断流出。当地医院也束手无策，走投无路的张奶奶抱着最后一丝希望，来到了我院甲乳外科寻求帮助。

陈锦鹏听完张奶奶的讲述后给她做进一步检查：张奶奶的左乳已被肿瘤占据，整个乳房质地坚硬、红肿伴皮肤破溃，腋下淋巴结融合固定，无法推动。意识到病情复杂，陈锦鹏即刻将张奶奶收治入院，他第一时间召集肿瘤科、放疗科、病理科、医学影像科等科室，组织乳腺癌多学科团队对张奶奶的病情进行讨论。

陈锦鹏表示：“患者的情况较为特殊，在采取标准治疗后疾病依然在继续进展，患者乳腺癌的类型属于恶性程度较高的一种，且已经侵犯了皮肤、肌肉，无法通过手术切除达到治疗效果。我们可以大胆参考国内外最新的临床研究结果，并结合自己专科的临床经验，根据患者病情，制定个性化诊疗方案。”

完善穿刺活检及磁共振的检查后，MDT团队对患者的病情进行了充分评估，最终决定采取大小分子联合靶向治疗的方案。“患者为HER2型乳腺癌，我们决定采取今年刚刚写进指南的大小分子联合靶向治疗的新辅助方案，并且针对患者Ki67（增殖指数）高、身体耐受不佳的问题，我们将指南中推荐的3周方案优化为单周方案，待病情缓解、获得手术机会后及时手术。”陈锦鹏说。

大胆创新 多学科联合救治

仅仅经过一周的治疗，张奶奶欣喜地发现乳房肿瘤开始缩小。这宛如一道阳光，驱散了张奶奶的绝望，也坚定了其继续治疗的信念。虽然治疗过程中伴随着恶心、腹泻、乏力等不适，但张奶奶在家人及甲乳外科全体医护人员的鼓励下完成了全部治疗周期，原本紧绷的皮肤开始松弛下来，溃烂的皮肤也已经长好了，腋窝的淋巴结甚至无法明显触及了！

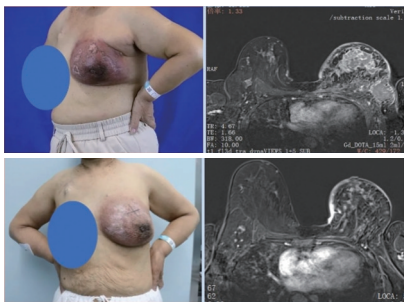

新辅助治疗成功为患者争取到了手术机会。患者乳房大片皮肤被肿瘤浸润，为防止复发，必须要手术切除。陈锦鹏再次组织多学科讨论，结合患者的自身条件，采取了左乳癌改良根治术（清扫II、III站淋巴结）+自体皮瓣移植成形术，在烧伤整形科主任医师项铁与主治医师高盛峰的共同参与下、麻醉科副主任医师许宇红的严密监护下，历时3个多小时，团队顺利完成了手术！

经过阶段性的康复治疗，张奶奶已顺利出院，她胸壁上移植的皮肤生长得很好，日常生活已基本和正常人一样。虽然后续还有漫长的放疗、靶向治疗在等着她，但她现在已有了面对一切困难的勇气，再无当初求医时的绝望。

·甲乳外科·

■发送对象：本系统 ■印刷单位：南通市广源彩印有限公司 ■投稿地址：南通市胜利路666号 ■投稿邮箱：ntyyxtc@163.com